

# **Dermatoscopia: Casos clínicos 2**



# Dermatoscopia: Casos clínicos 2

## **Horacio A. Cabo**

Doctor en Medicina. Especialista en Dermatología. Profesor Titular de Dermatología, Facultad de Medicina, Universidad de Buenos Aires. Presidente del Colegio Iberoamericano de Dermatología. Presidente del 6<sup>th</sup> World Congress of Dermoscopy. Ex Presidente de la Sociedad Argentina de Dermatología. Ex Jefe de Servicio, Instituto de Investigaciones Médicas A. Lanari, Universidad de Buenos Aires. Argentina.

## **Emilia N. Cohen Sabban**

Dermatóloga. Jefa de Servicio, Instituto de Investigaciones Médicas A. Lanari, Universidad de Buenos Aires. Docente adscripta de Dermatología, Facultad de Medicina, Universidad de Buenos Aires. Argentina.

## **Virginia Mariana González**

Dermatóloga. Encargada de la Sección Dermatología Oncológica y Dermatoscopia, Hospital Alemán. Argentina.

## **María Belén Marín**

Dermatóloga. Médica de planta, Instituto de Investigaciones Médicas A. Lanari, Universidad de Buenos Aires. Ayudante de Trabajos Prácticos de Dermatología, Facultad de Medicina, Universidad de Buenos Aires. Argentina.

## **Rosario Peralta**

Dermatóloga. Directora médica del Centro Dermatológico del Sur. Docente auxiliar de Dermatología, Facultad de Medicina, Universidad de Buenos Aires. Argentina.

## **Sonia Rodríguez Saa**

Dermatóloga. Jefa del Servicio de Dermatología, Hospital El Carmen. Docente, Facultad de Medicina, Universidad de Mendoza y Universidad Nacional de Cuyo. Argentina.

## **Gabriel Salerni**

Dermatólogo. Hospital Provincial del Centenario. Diagnóstico Médico Oroño. Docente adscripto de Dermatología, Facultad de Ciencias Médicas, Universidad Nacional de Rosario. Argentina.

Dermatoscopia: Casos clínicos 2 / Horacio A. Cabo... [et al].  
1a ed.- Ciudad Autónoma de Buenos Aires: Journal, 2021.  
348 p.; 24 x 17 cm.

ISBN 978-987-4922-94-6

1. Dermatología. I. Cabo, Horacio A.  
CDD 616.5

Copyright © 2021 Ediciones Journal S.A.  
Viamonte 2146 1 "A" (C1056ABH) CABA, Argentina  
ediciones@journal.com.ar | www.edicionesjournal.com

Producción editorial: Ediciones Journal S.A.  
Diagramación: Diego Stegmann  
Diseño de tapa: Le Voyer

**IMPORTANTE:** se ha puesto especial cuidado en confirmar la exactitud de la información brindada y en describir las prácticas aceptadas por la mayoría de la comunidad médica. No obstante, los autores, traductores, correctores y editores no son responsables por errores u omisiones ni por las consecuencias que puedan derivar de poner en práctica la información contenida en esta obra y, por lo tanto, no garantizan de ningún modo, ni expresa ni tácitamente, que esta sea vigente, íntegra o exacta. La puesta en práctica de dicha información en situaciones particulares queda bajo la responsabilidad profesional de cada médico.

Los autores, traductores, correctores y editores han hecho todo lo que está a su alcance para asegurarse de que los fármacos recomendados en esta obra, al igual que la pauta posológica de cada uno de ellos, coinciden con las recomendaciones y prácticas vigentes al momento de publicación. Sin embargo, puesto que la investigación sigue en constante avance, las normas gubernamentales cambian y hay un constante flujo de información respecto de tratamientos farmacológicos y reacciones adversas, se insta al lector a verificar el prospecto que acompaña a cada fármaco a fin de cotejar cambios en las indicaciones y la pauta posológica y nuevas advertencias y precauciones. Esta precaución es particularmente importante en los casos de fármacos que se utilizan con muy poca frecuencia o de aquellos de reciente lanzamiento al mercado.

Quedan reservados todos los derechos. No se permite la reproducción parcial o total, el almacenamiento, el alquiler, la transmisión o la transformación de este libro, en cualquier forma o por cualquier medio, sea electrónico o mecánico, mediante fotocopias, digitalización u otros métodos, sin el permiso previo y escrito de Ediciones Journal S.A. Su infracción está penada por las leyes 11.723 y 25.446.

Libro de edición argentina  
Impreso en Argentina – Printed in Argentina, 03/2021  
Latingráfica S.R.L.

Queda hecho el depósito que establece la Ley 11.723  
Se imprimieron 1000 ejemplares

*A nuestros maestros.*

*A nuestra familia.*

*A todos nuestros colegas, que hacen del dermatoscopio un instrumento de uso diario.*

*A los colaboradores de este libro, por sus excelentes casos.*

*A Ediciones Journal, por su continuo soporte.*



# Colaboradores

## **Abarzúa, Álvaro**

Dermatólogo. Red Salud UC. Pontificia Universidad Católica de Chile. Chile.

## **Alonso, Carlos**

Especialista en Clínica Médica y Especialista Universitario en Dermatología. Universidad Nacional de Rosario. Argentina.

## **Álvarez Pérez, Gabriela**

Dermatóloga. Práctica privada. CIAL Dermatología. Argentina.

## **Amicarelli, Yamila**

Dermatóloga. Sanatorio Argentino. Proderma Clínica de Piel. Argentina.

## **Bollea Garlatti, Agustín**

Dermatólogo. Cátedra de Dermatología, Universidad Nacional de Tucumán. Argentina.

## **Cabo, Horacio A.**

Doctor en Medicina. Especialista en Dermatología. Profesor Titular de Dermatología, Facultad de Medicina, Universidad de Buenos Aires. Presidente del Colegio Iberoamericano de Dermatología. Presidente del 6<sup>th</sup> World Congress of Dermoscopy. Ex Presidente de la Sociedad Argentina de Dermatología. Ex Jefe de Servicio, Instituto de Investigaciones Médicas A. Lanari, Universidad de Buenos Aires. Argentina.

## **Cappetta, María Eugenia**

Dermatóloga. Instituto Universitario CEMIC. Buenos Aires Skin. Argentina.

## **Caram, María Eugenia**

Dermatóloga. Hospital Universitario, Universidad Nacional de Cuyo. Hospital Español de Mendoza. Argentina.

## **Claros, Giselle**

Dermatóloga. Práctica privada. Argentina.

## **Cohen Sabban, Emilia N.**

Dermatóloga. Jefa de Servicio, Instituto de Investigaciones Médicas A. Lanari, Universidad de Buenos Aires. Docente adscripta de Dermatología, Facultad de Medicina, Universidad de Buenos Aires. Argentina.

## **Cozzani, Romina P.**

Dermatóloga. Instituto de Oncología Ángel H. Roffo. Argentina.

## **D'Atri, Gisela**

Dermatóloga. Grupo MCI, Medicina Capilar Integral. Argentina.

## **de Diego, María Clara**

Dermatóloga. Hospital Universitario Austral. Argentina.

## **González, Virginia Mariana**

Dermatóloga. Encargada de la Sección Dermatología Oncológica y Dermatoscopia, Hospital Alemán. Argentina.

## **González-Ramírez, Roger Adrián**

Dermatólogo. Departamento de Introducción a la Clínica, Facultad de Medicina, Universidad Autónoma de Nuevo León. Escuela de Medicina y Ciencias de la Salud, Tecnológico de Monterrey. México.

## **Hansman, Daniela**

Dermatóloga. Unidad de Oncología Cutánea, Instituto Alexander Fleming. Argentina.

## **Julián, Yamina**

Dermatóloga. Hospital Provincial Neuquén Dr. Eduardo Castro Rendón. Argentina.

**Lago, Rosana**

Dermatóloga. Unidad de Dermatología, Hospital General de Agudos Carlos G. Durand. Argentina.

**Larre Borges, Alejandra**

Dermatóloga. Hospital Británico. Uruguay.

**Lisa Eliceche, Maite**

Dermatóloga. Hospital Italiano de Buenos Aires. Argentina.

**Lovatto, Louise**

Dermatóloga. Complejo Hospitalario Santa Casa de Porto Alegre. Brasil.

**Maniotti Riggs, Mónica**

Dermatóloga. Práctica privada. Swiss Medical. Argentina.

**Marchiori Bakos, Renato**

Dermatólogo. Universidad Federal de Río Grande do Sul. Brasil.

**Marín, María Belén**

Dermatóloga. Médica de planta, Instituto de Investigaciones Médicas A. Lanari. Ayudante de Trabajo Prácticos de Dermatología, Facultad de Medicina, Universidad de Buenos Aires. Argentina.

**Mariño, María Liliana**

Dermatóloga. Hospital Universitario Fundación Santa Fé de Bogotá. Colombia.

**Meneses, Marina Soledad**

Dermatóloga. Hospital Humberto Notti. Instituto Rodríguez Saa. Dherma Salud. Universidad de Mendoza. Argentina.

**Navarrete-Dechent, Cristian**

Dermatólogo. Departamento de Dermatología, Escuela de Medicina, Pontificia Universidad Católica de Chile. Chile.

**Nicoletti Russi, María Sofia**

Dermatóloga. Profesora adjunta de la Cátedra de Dermatología, Hospital de Clínicas, Universidad de la República. Hospital Británico. Uruguay.

**Olguín, María Florencia**

Dermatóloga. Ex residente y ex Jefa de Residentes, Hospital de Infecciosas F.J. Muñiz. Argentina.

**Pedrini Cinqualbrez, María Florencia**

Dermatóloga. Práctica privada. Argentina.

**Peralta, Rosario**

Dermatóloga. Directora médica del Centro Dermatológico del Sur. Docente auxiliar de Dermatología, Facultad de Medicina, Universidad de Buenos Aires. Argentina.

**Prado, María Constanza**

Dermatóloga. Centro de Dermatoscopia La Plata. Universidad Nacional de La Plata. Argentina.

**Quiñones Venegas, Ricardo**

Dermatólogo. Instituto Dermatológico de Jalisco. Universidad de Guadalajara. México.

**Rodríguez Saa, Sonia**

Dermatóloga. Jefa del Servicio de Dermatología, Hospital El Carmen. Docente, Facultad de Medicina, Universidad de Mendoza y Universidad Nacional de Cuyo. Argentina.

**Ruiz, Mónica**

Dermatóloga. Hospital General de Agudos Carlos G. Durand. Argentina.

**Salerni, Gabriel**

Dermatólogo. Hospital Provincial del Centenario. Diagnóstico Médico Oroño. Docente adscripto de Dermatología, Facultad de Ciencias Médicas, Universidad Nacional de Rosario. Argentina.

**Santillán, Lucía María**

Dermatóloga. Hospital Alemán. Argentina.

**Spinelli, Carolina**

Dermatóloga. Unidad de Oncología Cutánea, Instituto Alexander Fleming. Argentina.

**Strambach, Federico**

Dermatólogo. Hospital General de Agudos Carlos G. Durand. Argentina.

**Yélamos, Oriol**

Dermatólogo. Hospital de la Santa Creu i Sant Pau. Universitat Autònoma de Barcelona. España.



## Prólogo

El aprendizaje en Medicina, desde mi punto de vista, tiene distintas etapas. En primer lugar, el conocimiento básico adquirido a través del estudio del tema; en segundo lugar, la actualización continua del mismo; y, por último, el aprendizaje a través del caso clínico donde el alumno, con sus conocimientos adquiridos previamente, enfrenta desafíos diagnósticos similares a los que puede tener en su accionar médico diario y aprende a resolverlos.

En dermatoscopia es similar. Por este motivo, y por el éxito de *Dermatoscopia: Casos clínicos*, decidimos realizar la obra que hoy usted tiene en sus manos, *Dermatoscopia: Casos clínicos 2*.

En esta ocasión también hemos invitado a distinguidos colegas, jóvenes generaciones de dermatoscopistas de Latinoamérica, que han aportado excelentes casos.

Además de los editores anteriores —los doctores Virginia Mariana González, Rosario Peralta, Sonia Rodríguez Saa y Gabriel Salerni— hemos incorporado en esta ocasión a las doctoras Emilia N. Cohen Sabban y María Belén Marín. A todos ellos, muchas gracias por su trabajo y dedicación.

Dado que hoy en día, con los dermatoscopios de luz polarizada podemos observar claramente los patrones vasculares, hemos dividido los casos en “Lesiones pigmentadas” y “Lesiones no pigmentadas”. Son todos casos de la consulta diaria, algunos de ellos sencillos y otros más complejos.

Espero que puedan disfrutar este libro y que los ayude en su práctica diaria.

**Horacio A. Cabo**



# Índice

Colaboradores .....	VII	<b>Caso 34</b> María Florencia Olguín .....	106
Prólogo .....	IX	<b>Caso 35</b> María Florencia Olguín .....	110
<b>Lesiones pigmentadas</b> .....	1	<b>Caso 36</b> María Sofía Nicoletti Russi .....	113
<b>Caso 1</b> Agustín Bollea Garlatti .....	2	<b>Caso 37</b> María Sofía Nicoletti Russi .....	116
<b>Caso 2</b> Alejandra Larre Borges .....	5	<b>Caso 38</b> Mónica Maniotti Riggs .....	119
<b>Caso 3</b> Alejandra Larre Borges .....	8	<b>Caso 39</b> Mónica Maniotti Riggs .....	122
<b>Caso 4</b> Álvaro Abarzúa .....	11	<b>Caso 40</b> Oriol Yélamos .....	125
<b>Caso 5</b> Carlos Alonso .....	14	<b>Caso 41</b> Ricardo Quiñones Venegas .....	129
<b>Caso 6</b> Carolina Spinelli .....	17	<b>Caso 42</b> Ricardo Quiñones Venegas .....	132
<b>Caso 7</b> Daniela Hansman .....	20	<b>Caso 43</b> Romina P. Cozzani .....	137
<b>Caso 8</b> Daniela Hansman .....	23	<b>Caso 44</b> Romina P. Cozzani .....	140
<b>Caso 9</b> Federico Strambach .....	27	<b>Caso 45</b> Rosana Lago .....	143
<b>Caso 10</b> Federico Strambach .....	30	<b>Caso 46</b> Rosana Lago .....	146
<b>Caso 11</b> Gabriel Salerni .....	33	<b>Caso 47</b> Rosario Peralta .....	150
<b>Caso 12</b> Gabriel Salerni .....	36	<b>Caso 48</b> Rosario Peralta .....	153
<b>Caso 13</b> Gabriel Salerni .....	39	<b>Caso 49</b> Rosario Peralta .....	156
<b>Caso 14</b> Gabriel Salerni .....	42	<b>Caso 50</b> Sonia Rodríguez Saa .....	159
<b>Caso 15</b> Gabriela Álvarez Pérez .....	45	<b>Caso 51</b> Sonia Rodríguez Saa .....	164
<b>Caso 16</b> Gabriela Álvarez Pérez .....	48	<b>Caso 52</b> Sonia Rodríguez Saa .....	167
<b>Caso 17</b> Giselle Claros .....	51	<b>Caso 53</b> Sonia Rodríguez Saa .....	170
<b>Caso 18</b> Giselle Claros .....	54	<b>Caso 54</b> Virginia Mariana González .....	174
<b>Caso 19</b> Horacio A. Cabo .....	58	<b>Caso 55</b> Virginia Mariana González .....	177
<b>Caso 20</b> Horacio A. Cabo .....	62	<b>Caso 56</b> Virginia Mariana González .....	181
<b>Caso 21</b> Horacio A. Cabo .....	65	<b>Caso 57</b> Virginia Mariana González .....	184
<b>Caso 22</b> Horacio A. Cabo .....	68	<b>Caso 58</b> Yamila Amicarelli .....	187
<b>Caso 23</b> Horacio A. Cabo .....	71	<b>Caso 59</b> Yamila Amicarelli .....	190
<b>Caso 24</b> Louise Lovatto .....	74	<b>Caso 60</b> Yamina Julián .....	193
<b>Caso 25</b> Lucía María Santillán .....	77	<b>Lesiones no pigmentadas</b> .....	197
<b>Caso 26</b> Maite Lisa Eliceche .....	80	<b>Caso 61</b> Agustín Bollea Garlatti .....	198
<b>Caso 27</b> María Belén Marín .....	83	<b>Caso 62</b> Álvaro Abarzúa .....	201
<b>Caso 28</b> María Belén Marín .....	86	<b>Caso 63</b> Carlos Alonso .....	204
<b>Caso 29</b> María Belén Marín .....	89	<b>Caso 64</b> Carolina Spinelli .....	207
<b>Caso 30</b> María Clara de Diego .....	92	<b>Caso 65</b> Cristian Navarrete-Dechent .....	212
<b>Caso 31</b> María Constanza Prado .....	95	<b>Caso 66</b> Cristian Navarrete-Dechent .....	215
<b>Caso 32</b> María Constanza Prado .....	99	<b>Caso 67</b> Emilia N. Cohen Sabban .....	218
<b>Caso 33</b> María Eugenia Cappetta .....	103	<b>Caso 68</b> Emilia N. Cohen Sabban .....	221

<b>Caso 69</b> Emilia N. Cohen Sabban .....	224	<b>Caso 89</b> María Florencia Pedrini Cinqualbrez.....	290
<b>Caso 70</b> Emilia N. Cohen Sabban .....	228	<b>Caso 90</b> María Liliana Mariño .....	294
<b>Caso 71</b> Emilia N. Cohen Sabban .....	232	<b>Caso 91</b> María Liliana Mariño .....	297
<b>Caso 72</b> Gabriel Salerni .....	236	<b>Caso 92</b> Marina Soledad Meneses .....	300
<b>Caso 73</b> Gisela D'Atri .....	239	<b>Caso 93</b> Marina Soledad Meneses .....	303
<b>Caso 74</b> Gisela D'Atri .....	242	<b>Caso 94</b> Mónica Ruiz .....	307
<b>Caso 75</b> Horacio A. Cabo .....	246	<b>Caso 95</b> Mónica Ruiz .....	310
<b>Caso 76</b> Horacio A. Cabo .....	249	<b>Caso 96</b> Oriol Yélamos .....	313
<b>Caso 77</b> Horacio A. Cabo .....	252	<b>Caso 97</b> Renato Marchiori Bakos .....	317
<b>Caso 78</b> Horacio A. Cabo .....	256	<b>Caso 98</b> Renato Marchiori Bakos .....	320
<b>Caso 79</b> Louise Lovatto .....	259	<b>Caso 99</b> Roger Adrián González-Ramírez .....	323
<b>Caso 80</b> Lucía María Santillán .....	262	<b>Caso 100</b> Roger Adrián González-Ramírez .....	327
<b>Caso 81</b> Maite Lisa Eliceche .....	265	<b>Caso 101</b> Rosario Peralta .....	330
<b>Caso 82</b> María Belén Marín .....	268	<b>Caso 102</b> Rosario Peralta .....	333
<b>Caso 83</b> María Belén Marín .....	271	<b>Caso 103</b> Sonia Rodríguez Saa .....	336
<b>Caso 84</b> María Clara de Diego .....	274	<b>Caso 104</b> Virginia Mariana González .....	339
<b>Caso 85</b> María Eugenia Cappetta .....	277	<b>Caso 105</b> Yamina Julián .....	342
<b>Caso 86</b> María Eugenia Caram .....	281		
<b>Caso 87</b> María Eugenia Caram .....	284	Índice de términos .....	345
<b>Caso 88</b> María Florencia Pedrini Cinqualbrez .....	287	Índice de casos .....	347

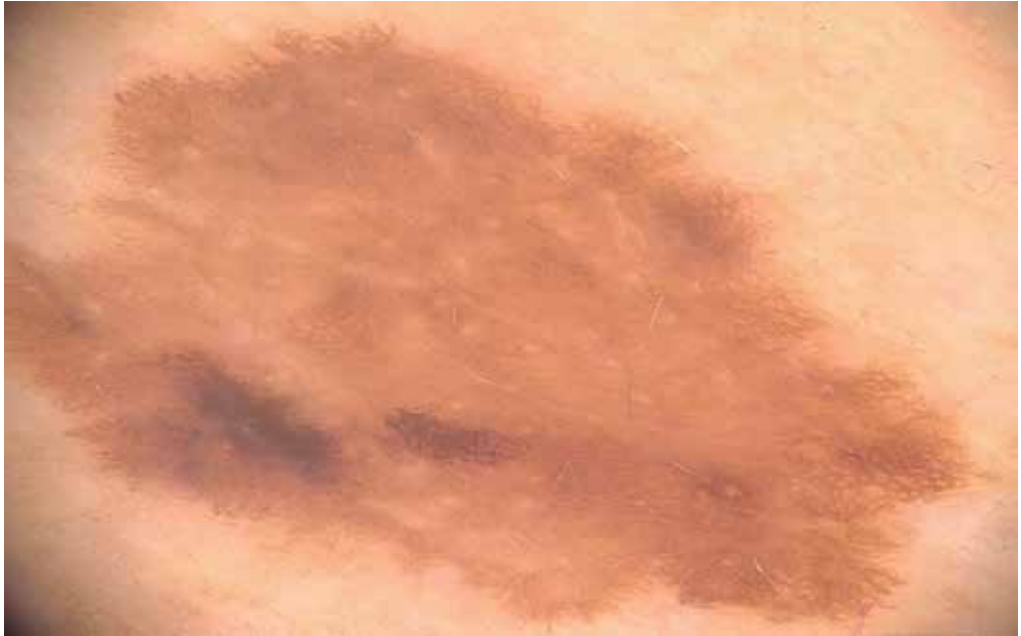

Foto 2 Imagen dermatoscópica.

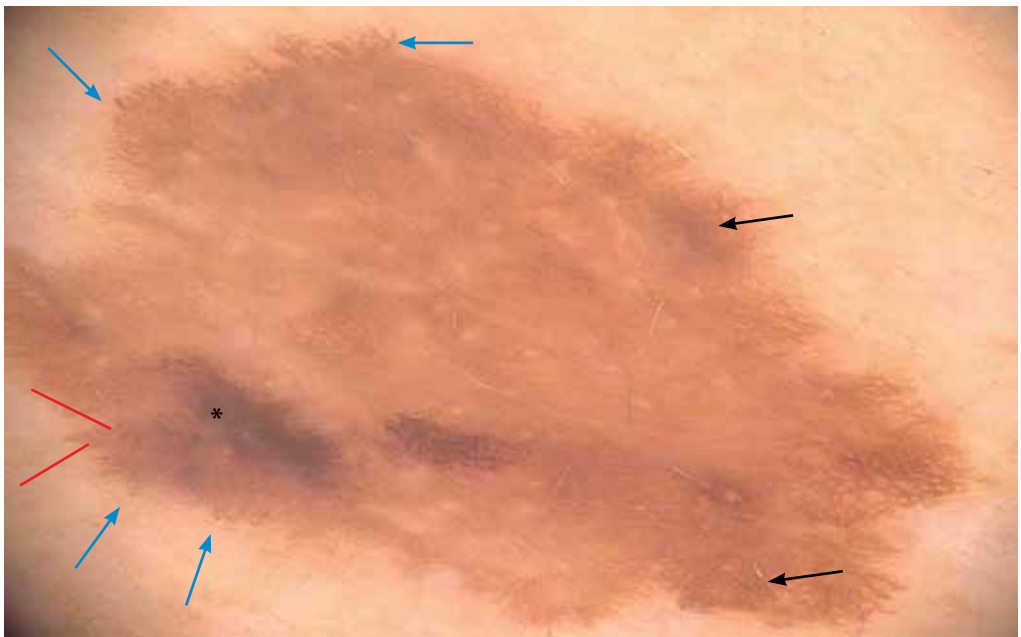
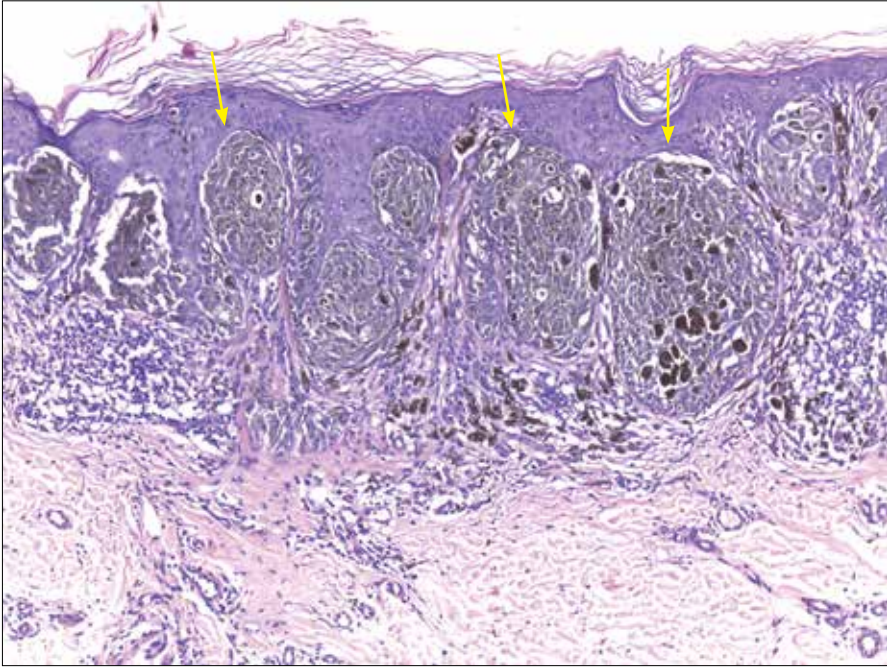
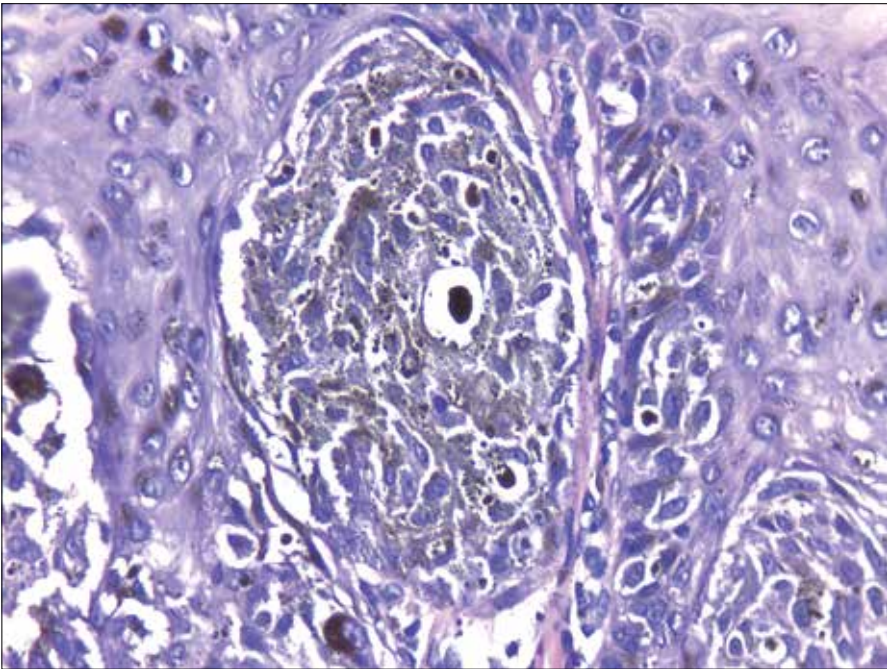


Foto 3 Imagen dermatoscópica. *Flechas azules*: proyecciones; *asterisco*: parche homogéneo de pigmento color marrón oscuro; *líneas rojas*: puntos de pigmento color marrón; *flechas negras*: red pigmentaria engrosada.



**Foto 4** Imagen histopatológica. Tecas pigmentadas en la unión dermoepidérmica (*flechas amarillas*) perpendiculares a la superficie del epitelio. En la dermis, focos de infiltrado inflamatorio con presencia de melanófagos.



**Foto 5** Imagen histopatológica a mayor aumento. Tecas formadas por células con núcleos grandes y citoplasmas pigmentados.

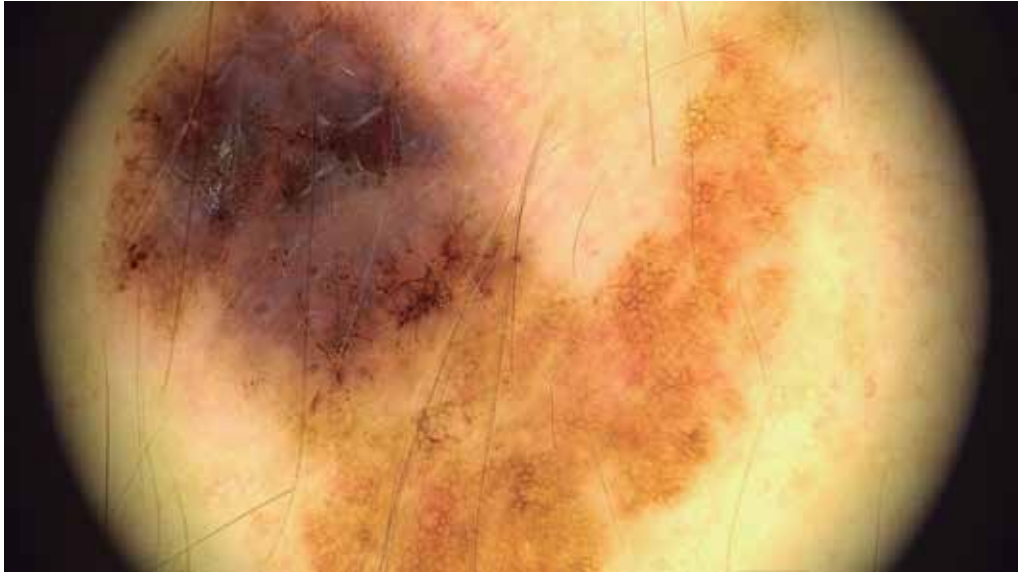

Foto 2 Imagen dermatoscópica.

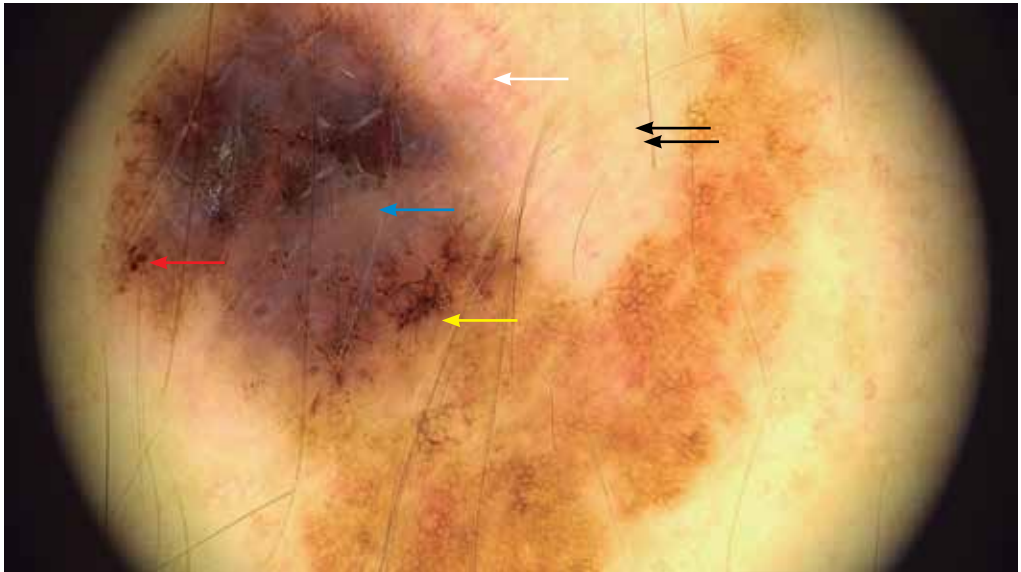
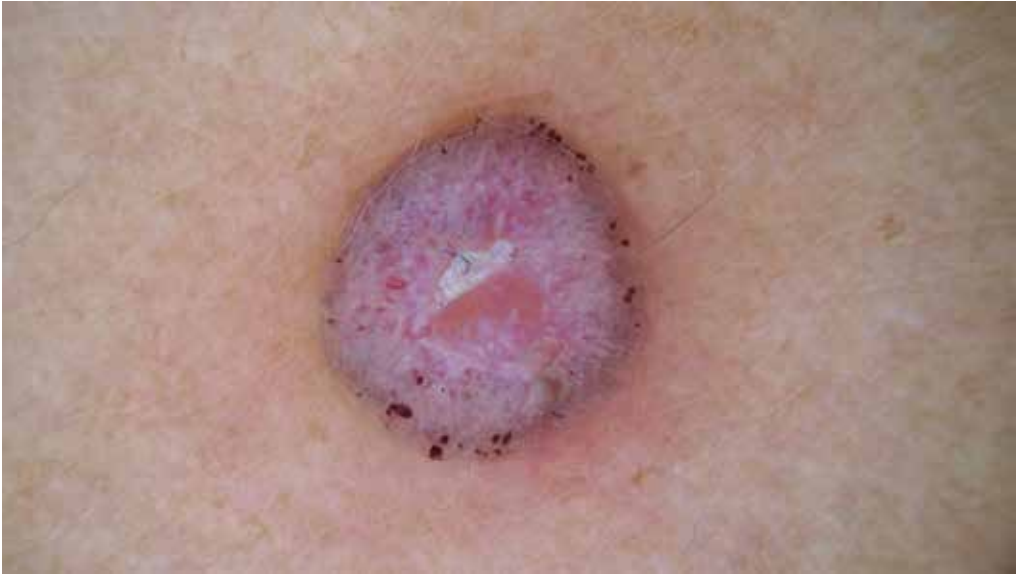
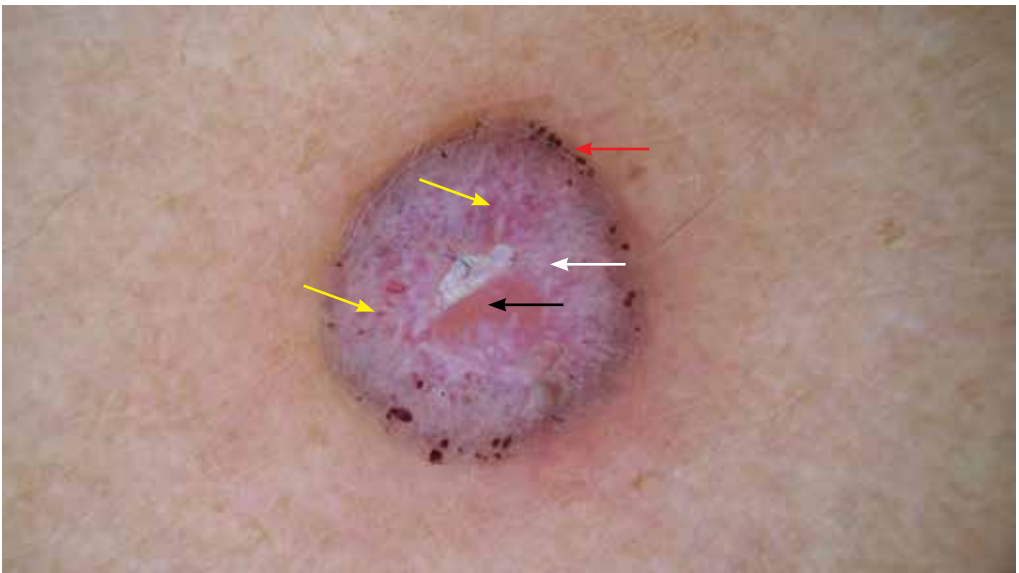
Foto 3 Imagen dermatoscópica donde se observa una lesión asimétrica en estructuras, patrones y colores (patrón multicomponente), con áreas blanquecinas de regresión (*flechas negras*), velo azul blanquecino (*flecha azul*), puntos y glóbulos periféricos irregulares (*flecha roja*), red de pigmento atípica (*flecha amarilla*) y patrón vascular atípico (*flecha blanca*).



**Foto 2** Imagen dermatoscópica.

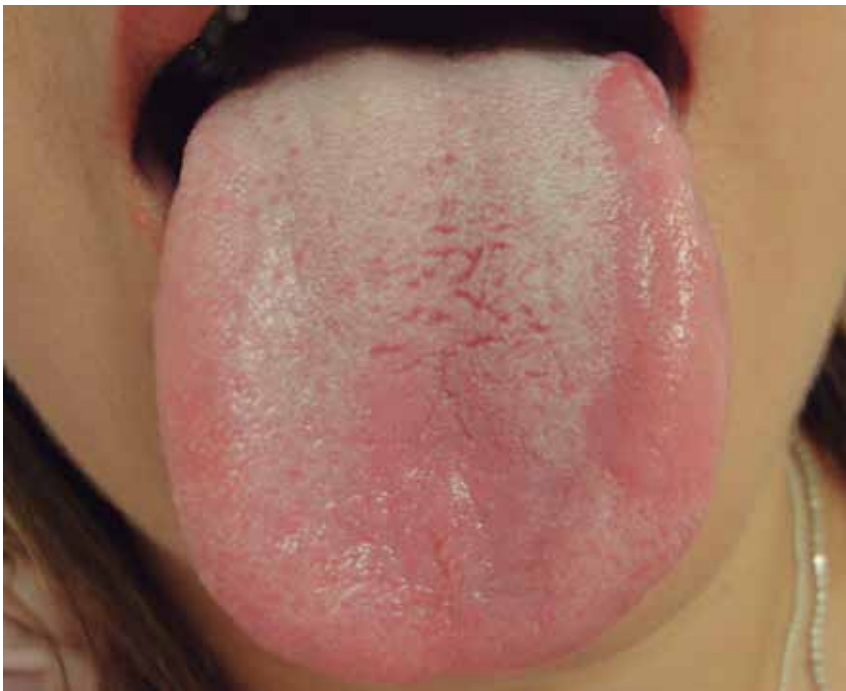

**Foto 3** Imagen dermatoscópica. Lesión hipopigmentada, redonda, con un aspecto en general reticular negativo donde predominan áreas rosadas rodeadas de líneas blancas: vasos puntiformes y lineales rodeados de un halo blanquecino (*flechas amarillas*); áreas y líneas blanco-brillantes (*flecha blanca*); puntos y glóbulos hemorrágicos periféricos (*flecha roja*), y erosión central con área rosada homogénea (*flecha negra*).



## Caso 99 | Roger Adrián González-Ramírez

<i>Historia clínica del paciente</i>	
Sexo	Femenino
Edad	32 años
Superficie	Plana
Lesión	No pigmentada
Diámetro máximo (mm)	12
Duración de la lesión	6 meses
Historia de cambios morfológicos	Aparición de placas eritematosas migratorias
Antecedentes personales de cáncer de piel	No
Antecedentes familiares de cáncer de piel	No
Fototipo de piel	IV
Recuento total de nevos	10-50
Otros hallazgos clínicos	No



**Foto 1** Imagen clínica. Parche eritematoso de aspecto geográfico localizado en el borde lateral de la lengua.